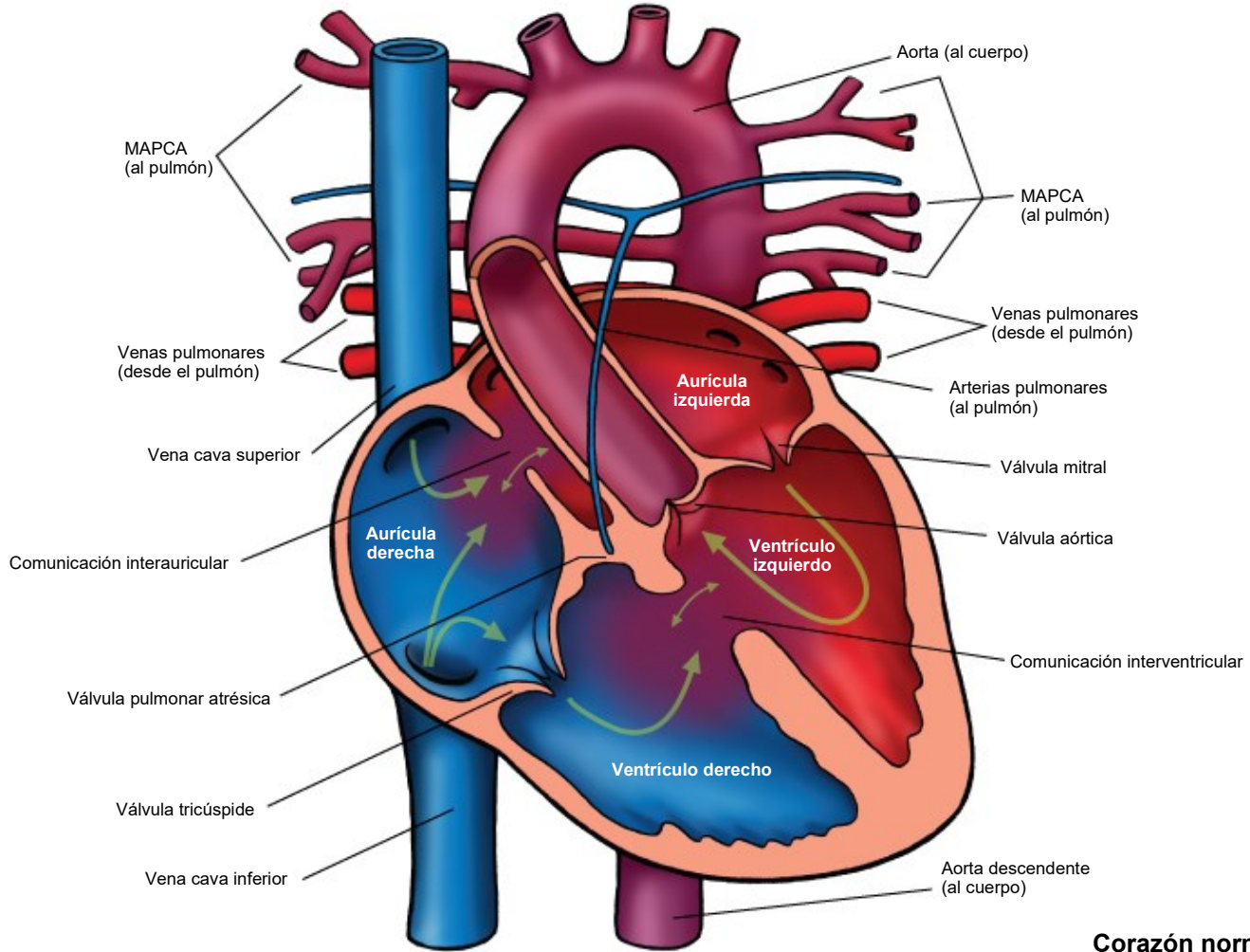


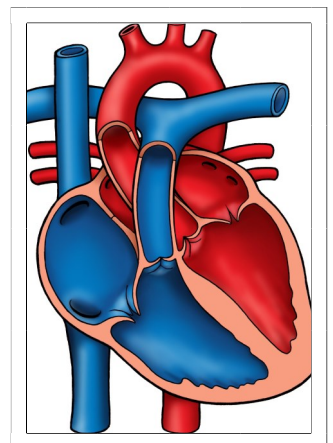
Pulmonary Atresia—MAPCAs (Major Aorto-Pulmonary Collateral Arteries)

Atresia pulmonar: MAPCA (Arterias colaterales aortopulmonares mayores)



Notas:

Corazón normal



The Children's Heart Clinic 2530 Chicago Avenue S, Ste 500, Minneapolis, MN 55404
612-813-8800 * Toll Free: 1-800-938-0301 * Fax: 612-813-8825
Children's Hospital of Minnesota, 2525 Chicago Avenue S, Minneapolis, MN 55404

Atresia pulmonar (Pulmonary Atresia, PA), Comunicación interventricular (Ventricular Septal Defect, VSD) y Arterias colaterales aortopulmonares mayores (Major Aortopulmonary Collateral Arteries, MAPCA)
Pulmonary Atresia, Ventricular Septal Defect, and Major Aortopulmonary Collateral Arteries
(PA/VSD/MAPCAs)

La atresia pulmonar (pulmonary atresia, PA), la comunicación interventricular (ventricular septal defect, VSD) y las arterias colaterales aortopulmonares mayores (major aortopulmonary collateral arteries, MAPCA) son un tipo poco frecuente de cardiopatías congénitas, también denominadas como tetralogía de Fallot con PA/MAPCA. La tetralogía de Fallot (tetralogy of Fallot, TOF) es una cardiopatía cianótica más común y se da en el 5 % al 10 % de todos los niños con cardiopatías congénitas. La descripción clásica de la TOF incluye cuatro anomalías cardíacas: dextraposición de la aorta, hipertrofia ventricular derecha (right ventricular hypertrophy, RVH), comunicación interventricular (ventricular septal defect, VSD) perimembranosa de gran tamaño y obstrucción del tracto de salida del ventrículo derecho (right ventricular outflow tract obstruction, RVOTO). Alrededor del 20 % de los pacientes con TOF tienen PA a nivel infundibular o valvular, lo que provoca una obstrucción grave del tracto de salida del ventrículo derecho. PA significa que la válvula pulmonar está cerrada y sin desarrollar. Cuando se produce la PA, la sangre no puede fluir a través de las arterias pulmonares hacia los pulmones. En cambio, el niño depende de un conducto arterioso persistente (patent ductus arteriosus, PDA) o de múltiples vasos colaterales sistémicos (multiple systemic collateral vessels) (MAPCA) para llevar sangre a los pulmones para su oxigenación. Estas MAPCA suelen originarse de la aorta descendente y las arterias subclavias. Comúnmente, las arterias pulmonares son anómalas, con arterias pulmonares centrales y ramas hipoplásicas (pequeñas y poco desarrolladas) o arterias pulmonares centrales no confluentes.

Examen físico/Síntomas:

- No suele haber un soplo audible, pero sí un segundo sonido cardíaco (S2) único y fuerte.
- Hay cianosis (color azulado) e hipoxemia al nacer. La cianosis puede ser menos grave en neonatos con un PDA o MAPCA extensos.
- En raras ocasiones, los niños con MAPCA significativa y un flujo sanguíneo pulmonar excesivo presentan síntomas de insuficiencia cardíaca congestiva (congestive heart failure, CHF), como taquipnea (respiración rápida), taquicardia (frecuencia cardíaca rápida) y mala alimentación y crecimiento.

Pruebas diagnósticas:

- Radiografía de tórax: el corazón es normal en tamaño y suele tener forma de bota. Suele disminuir la vasculatura pulmonar.
- Electrocardiograma: hay dilatación de la aurícula derecha e hipertrofia del ventrículo derecho por una obstrucción del tracto de salida del ventrículo derecho.
- Ecocardiograma: prueba diagnóstica.
- Cateterismo cardíaco o angiografía por tomografía computarizada (Computed Tomography Angiogram, CTA): útil para determinar el origen de cada MAPCA y qué parte del pulmón irriga con sangre.

Atención médica y tratamiento:

- Para los lactantes diagnosticados con PA, VSD y MAPCA durante el embarazo, se recomienda que el parto tenga lugar en un hospital de atención terciaria con traslado a la Unidad de Cuidados Intensivos lo antes posible para iniciar la evaluación cardiológica y las intervenciones médicas.
- El tratamiento con infusión de prostaglandina E debe iniciarse lo antes posible después del nacimiento o del diagnóstico para mantener el conducto arterioso persistente abierto antes de la cirugía.
- El cateterismo cardíaco o CTA se realizan poco después del nacimiento para determinar la anatomía de las arterias pulmonares y las MAPCA.
- La reparación quirúrgica en la primera semana de vida es necesaria para establecer un flujo sanguíneo pulmonar estable. El cardiólogo de su hijo le explicará las opciones quirúrgicas y el momento de la intervención. La mayoría de los niños con PA, VSD y MAPCA requieren varias cirugías por etapas al principio de la infancia/niñez.
- Los niños con un conducto de ventrículo derecho a arteria pulmonar pueden requerir el reemplazo quirúrgico del conducto durante la infancia, la adolescencia o la edad adulta.
- La profilaxis antibiótica de la endocarditis bacteriana es necesaria antes de cualquier procedimiento odontológico.
- Con frecuencia es necesario cierto grado de restricción de la actividad debido a la intolerancia al ejercicio. El cardiólogo de su hijo se lo explicará.
- Es necesario un seguimiento cardiológico de por vida.

Atresia pulmonar (Pulmonary Atresia, PA), Comunicación interventricular (Ventricular Septal Defect, VSD) y Arterias colaterales aortopulmonares mayores (Major Aortopulmonary Collateral Arteries, MAPCA)
Pulmonary Atresia, Ventricular Septal Defect, and Major Aortopulmonary Collateral Arteries
(PA/VSD/MAPCAs)

Resultados a largo plazo:

- Los lactantes sin un flujo sanguíneo pulmonar adecuado y que no se someten a una cirugía no suelen sobrevivir.
- Los niños con MAPCA significativa pueden desarrollar hemoptisis (tos con sangre) en la infancia tardía/adolescencia.
- Los resultados del crecimiento y desarrollo varían en función de la gravedad de la enfermedad y de la presencia o ausencia de otras comorbilidades. Se recomienda el seguimiento con especialistas en neurodesarrollo durante la infancia y la niñez.