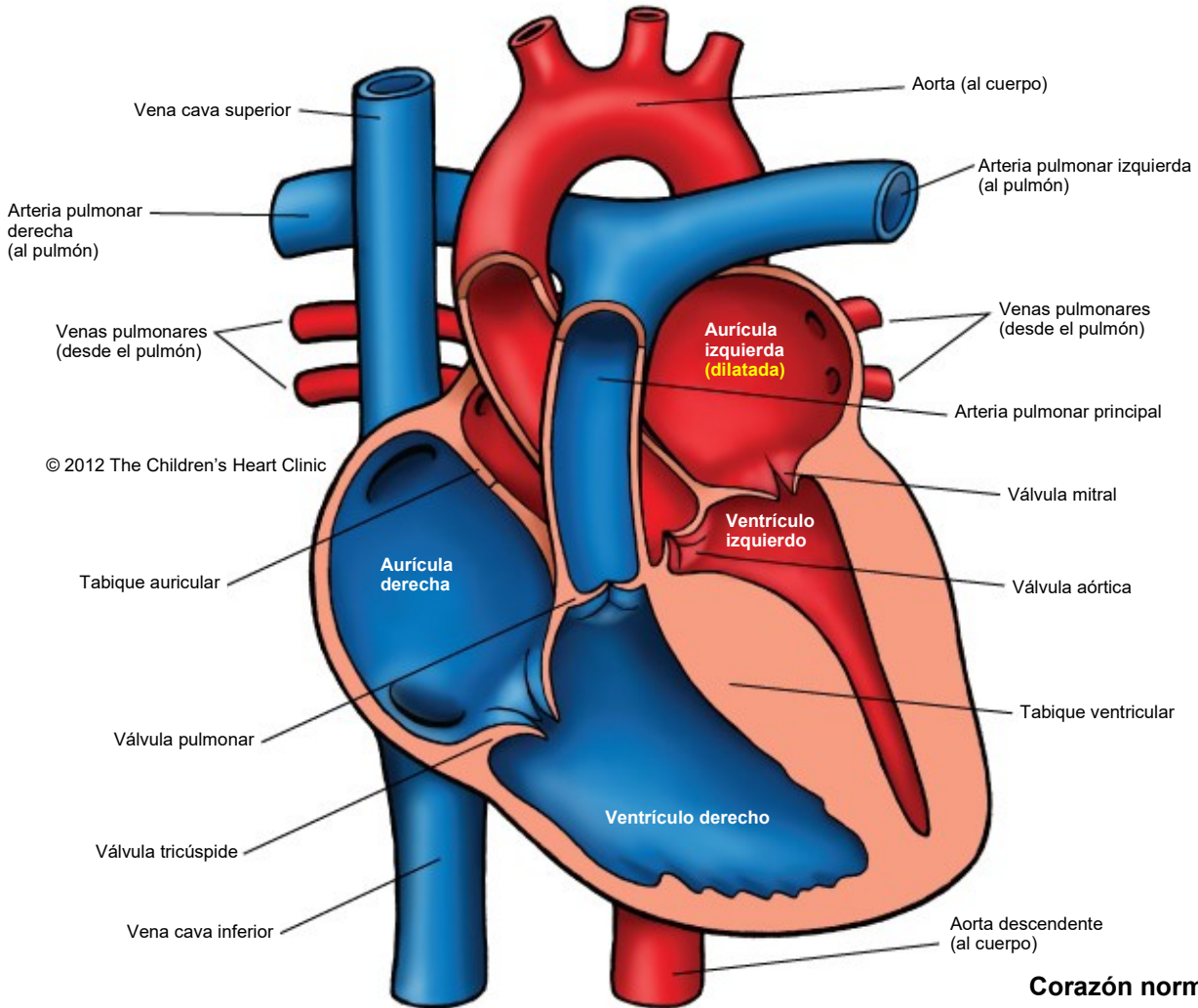
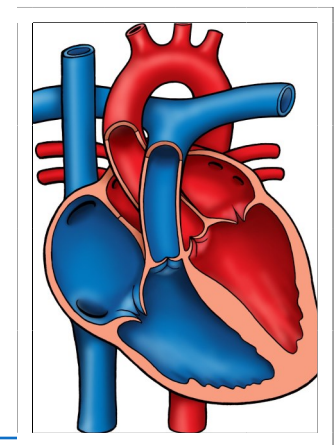


Cardiomyopathy - Hypertrophic
Miocardiopatía hipertrófica



© 2012 The Children's Heart Clinic

Corazón normal



Notas:

The Children's Heart Clinic 2530 Chicago Avenue S, Ste 500, Minneapolis, MN 55404
612-813-8800 * Toll Free: 1-800-938-0301 * Fax: 612-813-8825
Children's Hospital of Minnesota, 2525 Chicago Avenue S, Minneapolis, MN 55404

Miocardiopatía hipertrófica

Hypertrophic Cardiomyopathy (HCM)

La miocardiopatía hipertrófica (Hypertrophic cardiomyopathy, HCM) es una enfermedad del músculo cardíaco (miocardio) en la que el músculo se engrosa de forma anómala (hipertrofia) sin ninguna causa evidente. La HCM suele ser hereditaria, ya que el 60 % de los pacientes tienen un familiar de primer grado con síntomas de esta enfermedad. Se da con mayor frecuencia en los adolescentes y adultos jóvenes, con igual distribución en hombres y mujeres. Por lo general, el miocardio del ventrículo izquierdo (left ventricle, LV) se hipertrofia con una cavidad ventricular de tamaño normal o pequeño. El LV se endurece y el llenado ventricular diastólico se ve afectado. Esto puede provocar congestión venosa pulmonar y un agrandamiento de la aurícula izquierda, lo que deriva en insuficiencia cardíaca congestiva (congestive heart failure, CHF). Esta forma de cardiopatía ocurre en el 0.2 % al 0.5 % de la población general.

Examen físico/Síntomas:

- Fatiga, disnea (dificultad al respirar), palpitaciones, mareos, síncope o dolor en el pecho.
- Puede variar desde no tener síntomas a una muerte cardíaca súbita.
- Se puede palpar un frémito sistólico en el borde esternal inferior izquierdo o en el ápice.
- Soplo sistólico de grado 1-3 presente en el borde esternal izquierdo inferior o medio.
- Puede haber un soplo sistólico suave (regurgitación mitral).
- Los soplos pueden aumentar de intensidad al estar de pie o en la maniobra de Valsalva.
- *La intensidad y la presencia de los soplos puede variar de un examen a otro.*

Pruebas diagnósticas:

- Radiografía de tórax: corazón globular, vasculatura pulmonar normal.
- Electrocardiograma: hipertrofia ventricular izquierda, cambios en el segmento ST, ondas Q anormalmente profundas, ondas T negativas, arritmias cardíacas o bloqueo cardíaco de primer grado.
- Ecocardiograma: prueba diagnóstica.
- Análisis genéticos

Atención médica y tratamiento:

- Restricción moderada de la actividad física. Se requiere una aprobación cardíaca antes de realizar deportes competitivos.
- Se recomienda una evaluación clínica o genética de los familiares de primer grado.
- Los betabloqueantes son el tratamiento de primera elección, en especial para aquellas personas con obstrucción del tracto de salida o arritmias.
- Se pueden indicar bloqueadores de los canales de calcio (verapamil).
- Se puede realizar una miectomía septal en aquellas personas a las que el tratamiento médico no consigue aliviar la obstrucción del tracto de salida y mejorar los síntomas.
- Uso de un desfibrilador cardioversor implantable (Implantable cardioverter-defibrillator, ICD) para la prevención de la muerte súbita en personas de alto riesgo.
- Trasplante cardíaco si otros tratamientos médicos no tienen éxito.
- Seguimiento cardíaco y tratamiento médico de por vida.

Resultados a largo plazo:

- Incidencia del 2 % al 4 % de muerte súbita en pacientes de 10 a 35 años de edad.
- Los resultados varían según la presencia de arritmias ventriculares, la edad en la que se presenta y la respuesta al tratamiento médico.