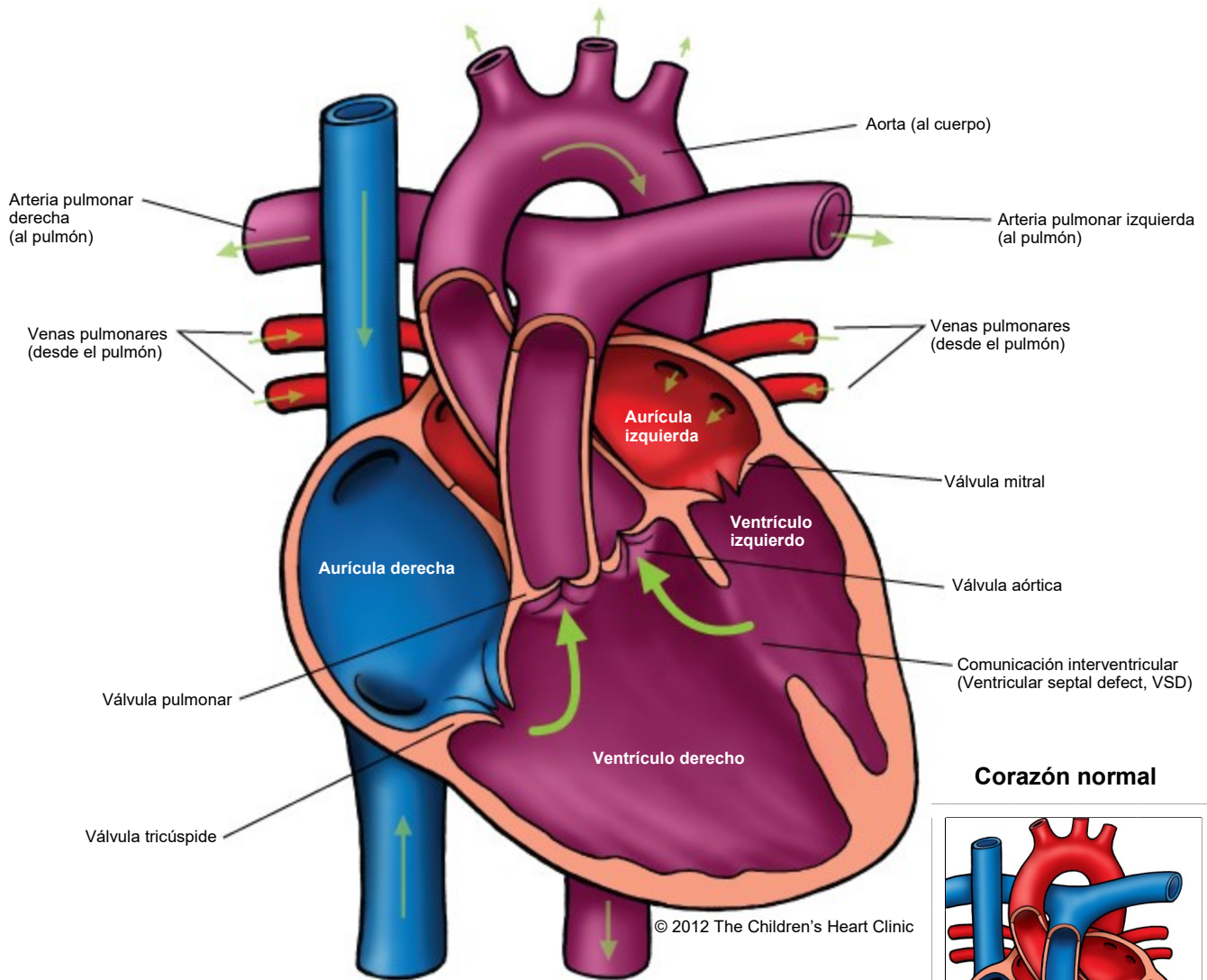
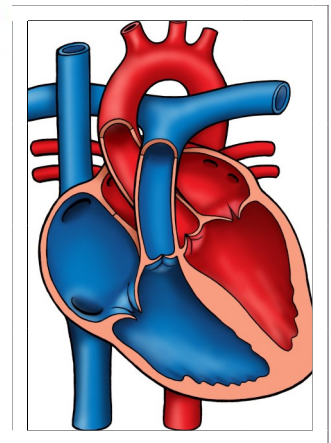


## Double Outlet Right Ventricle (DORV)

Doble salida de ventrículo derecho



### Corazón normal



Notas:

---

## Doble salida de ventrículo derecho

### Double Outlet Right Ventricle (DORV)

En el corazón normal, la arteria pulmonar (pulmonary artery, PA) se origina del ventrículo derecho y transporta sangre desoxigenada (azul) a los pulmones para ser oxigenada. La sangre oxigenada vuelve al lado izquierdo del corazón y es transportada al cuerpo y a los órganos por la aorta, que se origina del ventrículo izquierdo (left ventricle, LV).

En la Doble salida de ventrículo derecho (double-outlet right ventricle, DORV), tanto la PA como la aorta se originan del ventrículo derecho. La única forma de que la sangre salga del LV es a través de una comunicación interventricular (ventricular septal defect, VSD) grande, un agujero en el tabique entre los ventrículos izquierdo y derecho. Normalmente, las arterias grandes están una al lado de la otra y separadas por el tabique conal. La PA suele estar a la izquierda de la aorta. En la estructura normal del corazón, la válvula pulmonar está más arriba que la válvula aórtica y la válvula aórtica está en continuidad fibrosa con la válvula mitral. En la DORV, las válvulas pulmonar y aórtica se encuentran en el mismo nivel y no hay continuidad fibrosa entre las válvulas aórtica y mitral. Existen varios subtipos de DORV, según la posición de la VSD y la presencia o ausencia de estenosis pulmonar u obstrucción del tracto de salida del ventrículo derecho (right ventricular outflow tract obstruction, RVOTO).

#### Tipos:

- VSD subaórtica: la VSD se encuentra a la derecha del tabique conal, más cerca de la válvula aórtica. Este es el tipo más frecuente de DORV y se da entre el 50 % y el 70 % de los casos. También hay RVOTO en el 50 % de los pacientes.
- VSD subpulmonar (Taussig-Bing): la VSD se encuentra a la izquierda del tabique conal, más cerca de la válvula pulmonar. Esto se da entre el 10 % y el 30 % de los niños con DORV.
- VSD doblemente relacionada: se da en menos del 5 % de los casos. La VSD está estrechamente relacionada con las válvulas aórtica y pulmonar sobre la crista supraventricularis.
- VSD no relacionada: en el 10 % de los casos, la VSD se encuentra más lejos de las válvulas aórtica y pulmonar. Este tipo se asocia con frecuencia a isomerismo auricular (aurículas que son idénticas en su estructura).

#### Examen físico/Síntomas/Pruebas diagnósticas:

##### *Con estenosis pulmonar o RVOTO:*

- Son frecuentes cianosis y la mala alimentación.
- Soplo sistólico de eyección de grado 2-3 que se escucha a lo largo del borde esternal izquierdo.
- Puede haber un frémito sistólico sobre el borde esternal medio izquierdo.
- Una radiografía de tórax revela una disminución de las marcas vasculares pulmonares y el corazón tiene un tamaño normal.
- Electrocardiograma: por lo general, hay un bloqueo AV. La aurícula derecha y el ventrículo derecho presentan hipertrofia. Puede haber un bloqueo en la rama derecha del haz de His.
- Ecocardiograma: prueba diagnóstica.

##### *Sin estenosis pulmonar o RVOTO:*

- Cianosis leve o inexistente.
- Aumento en el flujo sanguíneo pulmonar, lo que provoca taquipnea (respiración rápida), mala alimentación y crecimiento.
- Soplo holosistólico con un segundo ruido cardíaco (S2) fuerte y precordio hiperactivo.
- Una radiografía de tórax revela un aumento de las marcas vasculares pulmonares, cardiomegalia (agrandamiento del corazón) y un segmento prominente de la arteria pulmonar.
- Un electrocardiograma suele mostrar hipertrofia ventricular derecha o bilateral e hipertrofia auricular izquierda. Ocasionalmente se produce un bloqueo AV de primer grado.
- Ecocardiograma: prueba diagnóstica.

#### Atención médica y tratamiento:

- Los diuréticos se utilizan para controlar los síntomas asociados a un flujo sanguíneo pulmonar excesivo e insuficiencia cardíaca congestiva (congestive heart failure, CHF).
- La septostomía auricular (agrandamiento del orificio/comunicación entre las aurículas) puede ser necesaria antes de la cirugía para descargar la aurícula izquierda y mejorar la mezcla de sangre azul y roja. Esto se realiza en el laboratorio de cateterismo cardíaco.

---

## **Doble salida de ventrículo derecho** Double Outlet Right Ventricle (DORV)

- El abordaje quirúrgico y el momento de la intervención se determinan en función de la posición de la VSD y de la presencia o no de PS. El cardiólogo y el cirujano cardíaco decidirán qué abordaje quirúrgico es el adecuado para el niño. Consulte Reparación de la comunicación interventricular, Procedimiento de cambio arterial, Técnica de Nikaidoh, Procedimiento de Damus-Kaye-Stansel, Conducto de ventrículo derecho a arteria pulmonar, Derivación de Blalock-Taussig modificada, Procedimiento de Glenn bidireccional, o Procedimiento de Fontan modificado para obtener más información específica sobre cada tipo de reparación quirúrgica y recuperación postoperatoria.
- Es necesario un seguimiento cardiológico de por vida.
- La profilaxis de la endocarditis bacteriana es necesaria antes de cualquier procedimiento odontológico. Para algunos niños, esto es para toda la vida. Pida a su cardiólogo recomendaciones específicas para su hijo.

### **Resultados a largo plazo:**

- La mayoría de los niños con VSD subaórtica sin estenosis pulmonar tienen una esperanza de vida normal.
- Los resultados a largo plazo varían para otros tipos de DORV en función de la intervención quirúrgica del niño.
- Las arritmias ventriculares pueden manifestarse en el periodo postoperatorio o más adelante en la vida y se requieren medicamentos.