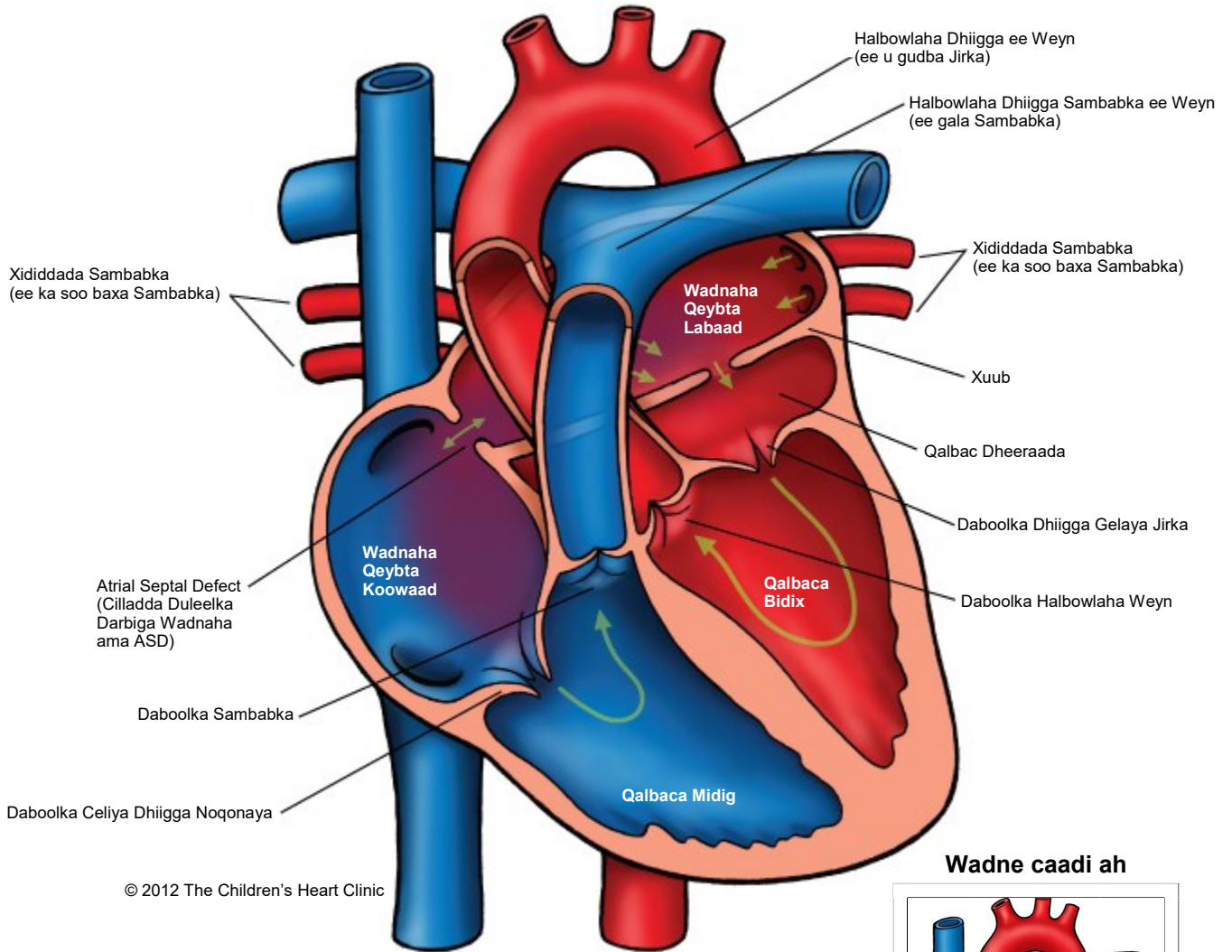


Cor Triatriatum

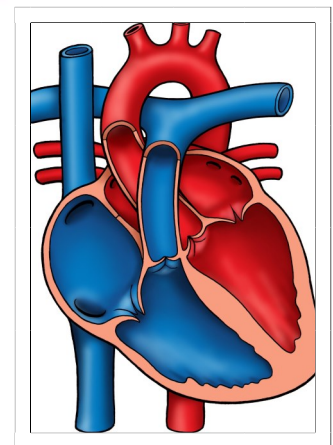
Cilladda Saddexda Qalbac



© 2012 The Children's Heart Clinic

Ogeysiis:

Wadne caadi ah



The Children's Heart Clinic 2530 Chicago Avenue S, Ste 500, Minneapolis, MN 55404
612-813-8800 * Toll Free: 1-800-938-0301 * Fax: 612-813-8825
Children's Hospital of Minnesota, 2525 Chicago Avenue S, Minneapolis, MN 55404

Cilladda Saddexda Qalbac Cor Triatriatum

Wadnaha caadiga ah, waxa uu leeyahay laba qalbac, midig iyo bidix. Qalbaca midig wuxuu dhiigga ku shubaa qeybta hoose ilaa qalbaca hoose midig. Kadibna dhiiggu wuxuu ka baxaa qalbaca midig oo halbowlaha sambabka ilaa halbowlaha sambabbada si uu u yeesho ogsijiin. Dhiiggu wuxuu ku noqonayaa qalbaca sare ee bidix isagoo maraya xididdada sambabka. Dhiiga oksijiinta leh ayaa markaas u socdaalaya hawo-mareenka bidix isagoo sii maraya waalka mitral wuxuuna u soo baxaa jirka isagoo sii maraya halbowlaha weyn.

Cilladda saddexda qalbac, qalbaca sare ee bidix wuxuu u qeybsan yahay laba qalbac oo leh xuubka iyo murqo furan. Qaybta qalbaca sare bidix wuxuu noqdaa saddex qalbac wadar ahaan (2 bidix, 1 midig). Xididdada sambabada ayaa si aan caadi ahayn ugu dareera qalbaca labaad sare bidix, oo xannibaad ah heerar kala duwan ayey ku noqoneysaa xididdada sambabada. Natiijo ahaan, halbowlaha sambabada iyo dhiigkarka xididdada sambabbada (cadaadis aan caadi ahayn) ayaa dhacaya, si la mid ah bukaanada qaba dhuudhuubashada daboolka hoose. Xanuunkan waa mid xagga wadnaha ah oo lagu dhasho oo naadir ah oo ku dhaca 0.5 ilaa 1% ka mid ah cilladaha wadnaha ee lagu dhasho, oo badanaa lala xiriiriyo cilladaha kale ee wadnaha ee lagu dhasho, sida qeyb ama wadar ah xididdo sambabbo aan caadi ahayn oo ku soo noqota.

Wiisiteynta/Calaamadaha Jirka:

- Neefsasho dhib ah (neefsashada oo adkaata).
- Dildillaac ku dhaca sambabada.
- Heerka III ee guuxa dhiigga kore.
- Wadnaha aan dhiig soosaareyn: garaacis degdega (neefsasho boobsiis ah), korriin/quudin xumo, wadne-weynaad (wadnaha oo weynaada).

Cilladsheegid:

- Raajada Xabadka: Xididdada ciriirka gala ee sambabada/bararka (muuqaal u eg qoyaanka sambabada), halbowlaha sambabada ee weyn, ballaarashada wadnaha ee dhinaca midige.
- EKG: leexashada dhidibka midige iyo unugyada qalbaca midig ee daran.
- Uultarasawanka wadnaha: Cilladsheegid.

Maareynta/Daaweynta Caafimaadka:

- Daawooyinka biyaha jirka ka saara ayaa muddada gaaban si lagu maareeyo caburka sambabbada/bararka iyo dhimista shaqada neefsashada.
- Haddii ay dhacdo in garaacista/murqaha wadnaha aysan caadi ahayn, daawada xinjirowga ee heparin ama Coumadin ayaa loo baahan karaa.
- Qalliin ayaa *badanaa* la sameeyaa. Waxaa laga goynayaa xuub dheeraad ku ah muruqa iyo xidid xirmaya iyada oo ilmaha laga duubayo kiish ku dhex yaalla wadnaha (kiish ku wareegsan wadnaha).
- Waxaa ilmaha yar khasab ku ah in uu la socdo takhasuska wadnaha.

Natiijooyinka Mustaqbalka-fog:

- Dhiigkarka sambabada ayaa si degdeg ah u soo fiicnaanaya haddii la qalo goor hore.
- Qalliinka ka dib sida loo bogsan karo.
- Halbowle guux leh ayaa la arki karaa qalliinka ka dib ama mar kale oo ka dambeysa. Daawooyin ama tuubagelinta wadnaha oo la yiraahdo hagaajinta halbowlaha ayaa loo baahan karaa si loo daaweeyo/loo xakameeyo guuxa.
- Korriinka iyo koboca maskxeed ee qalliinka ka dib caadi ayuu noqonayaa markuusan jirin xanuun ah wadnaha ee lagu dhashay ama xanuun kale oo jira.