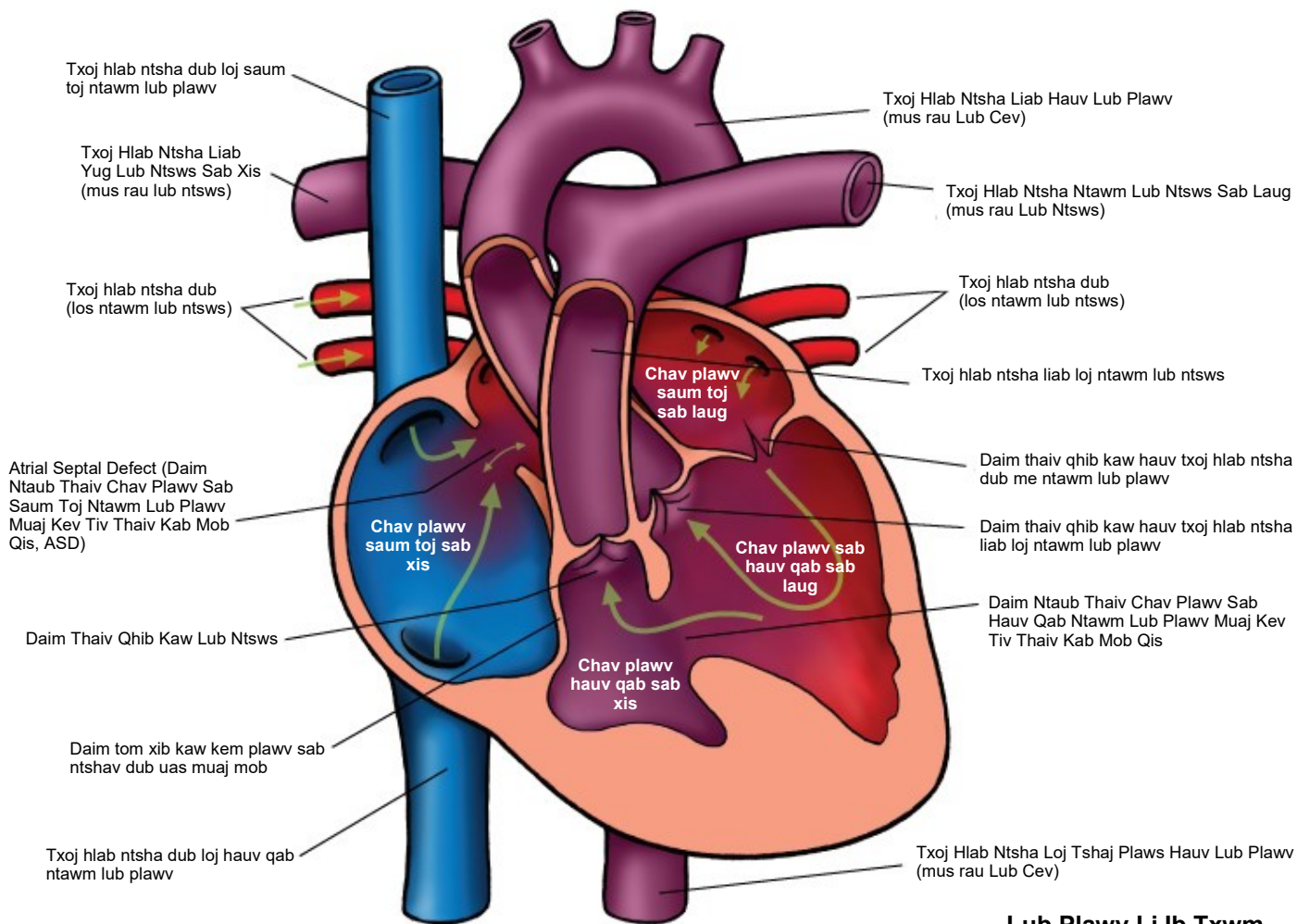


Tricuspid Atresia

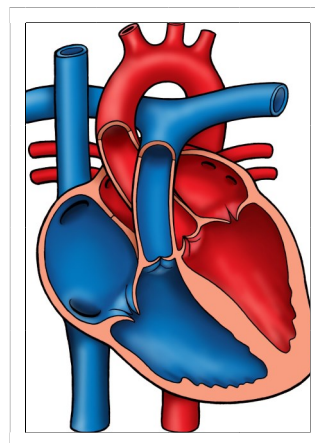
Qhov Txawv Txav Ntawm Lub Plawv Thaum Yug Los (TA)



© 2012 The Children's Heart Clinic

Cim tseg:

Lub Plawv Li Ib Txwm



The Children's Heart Clinic 2530 Chicago Avenue S, Ste 500, Minneapolis, MN 55404
612-813-8800 * Toll Free: 1-800-938-0301 * Fax: 612-813-8825
Children's Hospital of Minnesota, 2525 Chicago Avenue S, Minneapolis, MN 55404

Qhov Txawv Txav Ntawm Lub Plawv Thaum Yug Los (TA) Tricuspid Atresia

Tricuspid atresia (Qhov txawv txav ntawm lub plawv thaum yug los, TA) yog qhov tsis muaj daim thaiv qhib kaw hauv txoj hlab ntsha liab me ntawm chav plawv kom ua ib yam tshiab. Vim tsis muaj cov ntshav txaus los ntawm chav plawv sab saud sab xis hla ntawm daim thaiv qhib kaw hauv txoj hlab ntsha liab me ntawm chav plawv sab laug (kaw lawm los sis tsis tsim tawm los), chav plawv hauv qab sab xis yog muaj tus tso mob hypoplastic (me thiab tsis tsim tawm los). Cov kab mob plawv xws li atrial septal defect (daim ntaub thaiv chav plawv sab saum toj ntawm lub plawv muaj kev tiv thaiv kab mob qis, ASD), ventricular septal defect (daim ntaub thaiv chav plawv sab hauv qab ntawm lub plawv muaj kev tiv thaiv kab mob qis, VSD), los sis patent ductus arteriosus (Txoj hlab ntsha liab loj ductus uas mus yug rau lub ntsws tus me nyuam mos uas qhib tas li, PDA) tseem ceeb rau kev dim muaj txoj sia. TA yog raug cais los ntawm qhov muaj los sis tsis muaj pulmonary stenosis (qhov xwm txheej lub ntsws nqaim, PS) thiab transposition of the great arteries (kev xa ntshav mus los ntawm txoj hlab ntsha liab loj, TGA). Hauv 50% ntawm cov me nyuam yaus uas muaj TA, feem ntau cuam tshuam txog cov hlab ntsha liab loj, VSD me, thiab PS tam sim no. Vim cov ntshav ntws mus los ntawm cov ntshav hauv lub ntsws poob qis, cov hlab ntsha liab loj ntawm lub ntsws thiab yog ib qho teeb meem rau cov ntshav khiav mus los. Thaum uas muaj TGA no, daim thaiv qhib kaw txoj hlab ntsha liab loj zoo li qub thiab kev ntws mus los ntawm cov ntshav hauv lub ntsws yuav muaj kev nces ntxiv yog qhov ntau. Qee lub sij hawm, daim thaiv qhib kawm ntawm txoj lab ntsha liab yuav nqaim dua (nqaim heev) los sis ua rau cov ntshav ntws mus los ntawm cov ntshav hauv lub ntsws qis dua qub. Qhov uas ua rau cov ntshav khov los ntawm txoj hlab ntsha liab loj los sis qhov nkhaus ntawm txoj hlab ntsha liab loj tau txais kev cuam tshuam feem ntau cuam tshuam nrog cov tib neeg uas muaj TA thiab TGA. TA xam rau 1% ntawm cov kab mob hauv lub plawv thaum yug los.

Kev Kuaj Lub Cev/Cov Tsos Mob:

- Daim tawv nqaj xim ntsuab (xim xiav) thaum yug los.
- Ua pa siab duas li ib txwm (ua pa ceev) thiab pub mov noj tsis zoo.
- Yws: Lub suab yws ntawm lub plawv dhia VSD nyob rau qib II-III/VI tom tus ntug pob txha tav sab laug hauv qab.
- Yuav ua rau daim siab loj tuaj (daim siab nthuav dav loj tuaj).

Kev Kuaj Mob:

- Kev xoo hluav taws xob X-ray lub hauv siab: Qhov loj me ntawm lub plawv loj yog qhov ib txwm yog tias loj me ntsis tuaj. Tus cim ntawm txoj hlab ntsha hauv lub ntsws yuav tso nqi.
- EKG: Left ventricular hypertrophy (Qhov xwm txheej hauv lub plawv chav sab xis loj dhau, LVH) muaj feem tswm sim los. Qhov nruab nrab QRS uas tshaj saud yog tus yam ntxwv tshwj xeeb.
- Kev xoo hluav taws xob ntawm lub plawv: Kev kuaj mob.

Kev Tswj Xyuas Kev Kho Mob/Kev Tu Mob:

- Prostaglandin E (Tshuaj Prostaglandin E, PGE) pib tshwm sim kiag thaum yug tus me nyuam yug los uas muaj daim tawv nqaj xim ntsuab (xim xiav) txhawm rau qhov yuav kho txoj hlab tsha liab kom txog rau thaum ntxig txoj hlua mus rau lub plawv los sis muaj kev phais.
- Kev phais daim tawv nqaj ntawm lub plawv nyob rau hauv chav phais ntxig txoj hlua mus rau cov me nyuam mos uas muaj kev sib txuas lus hauv chav tsis txaus (ASD los sis PFO me).
- Cov me nyuam mos ua muaj VSD yuav cia kom muaj ntshav khiav mus los txaus tsis tas yuav tau txais kev phais puag thaum tus me nyuam yug tshiab tab sis yuav tau mob siab rau txoj kev saib xyuas kom cuag ncuat txhawm rau tso qhov tshaj ntawm cov pa oxygen vim qhov loj me ntawm VSD uas tso qis raws sij hawm.
- Kev phais kho ntau theem yog qhov tseem ceeb rau kev ciaj sia. Cov hauj lwm yuav suav nrog kev hloov pauv Blalock-Taussig shunt (Lub Raj Me Uas Tso Cai rau Cov Ntshav Hauv Lub Plawv Mus Yug Lub Ntsws Tau, BTS), Damus-Kaye-Stansel (Txheej Txheem Kev Daws Teeb Meem Txog kev Txhaws Ntawm Kev Ntws Mus Los, DKS), Glenn ob txoj hauv kev, Fontan, los sis Kawashima uas tau txais kev hloov kho. Koj tus kws kho plawv yuav tham txog koj txoj kev xaiv rau kev phais mob thiab lub sij hawm nrog koj.
- Kev tuav tswj fab kev kho mob tom qab phais muaj xws li kev kho mob los ntawm cov tshuaj ntaus tso zis (Lasix) aspirin los sis coumadin txhawm rau kev pov thaiv kev tshwm sim los ntawm cov ntshav tuag (khov ua thooj) thiab cov tshuaj tswj ACE (enalapril, captopril).

Qhov Txawv Txav Ntawm Lub Plawv Thaum Yug Los (TA)
Tricuspid Atresia

- Cov kab mob hauv daim thaiv qhib kaw txoj hlab ntsha liab loj mob los ntawm cov npev thaws lias yuav tsum tau soj ntsuam ua ntej kev kho hniav.
- Kev ntsuam xyuas tus kab mob plawv tsis tu ncuu thoob plaws hauv ib sim neej yog yam uas tseem ceeb yuav tau mob siab rau txoj kev kuaj mob txhawm rau soj ntsuam qhov kev cuam tshuam nyob rau yav tom qab ntawd.

Cov Txiaj Ntsig Tau Los Ncuu Sij Hawm Ntev:

- Kev ntaus tus nqi kev dim txoj sia nyob txog 5 xyoos ntawm cov me nyuam yaus uas muaj TA yog 80%; kev dim txoj sia nyob txog 10 xyoo yog 70% thoob plaws ntiaj teb.
- Txiaj ntsig tau los ntawm kev dim txoj sia thiab kev loj hlob ncuu sij hawm ntev yuav sib txawv deb nyob ntawm qhov txiaj ntsig tau los tom qab kev phais thiab lwm yam mob sib koom. Pom zoo soj lwg taug qab nrog cov kws tshaj lij fab kev loj hlob ntawm lub paj hlwb ua ntus zus nyob rau lub sij hawm tseem mos liab thiab yog me nyuam yaus.