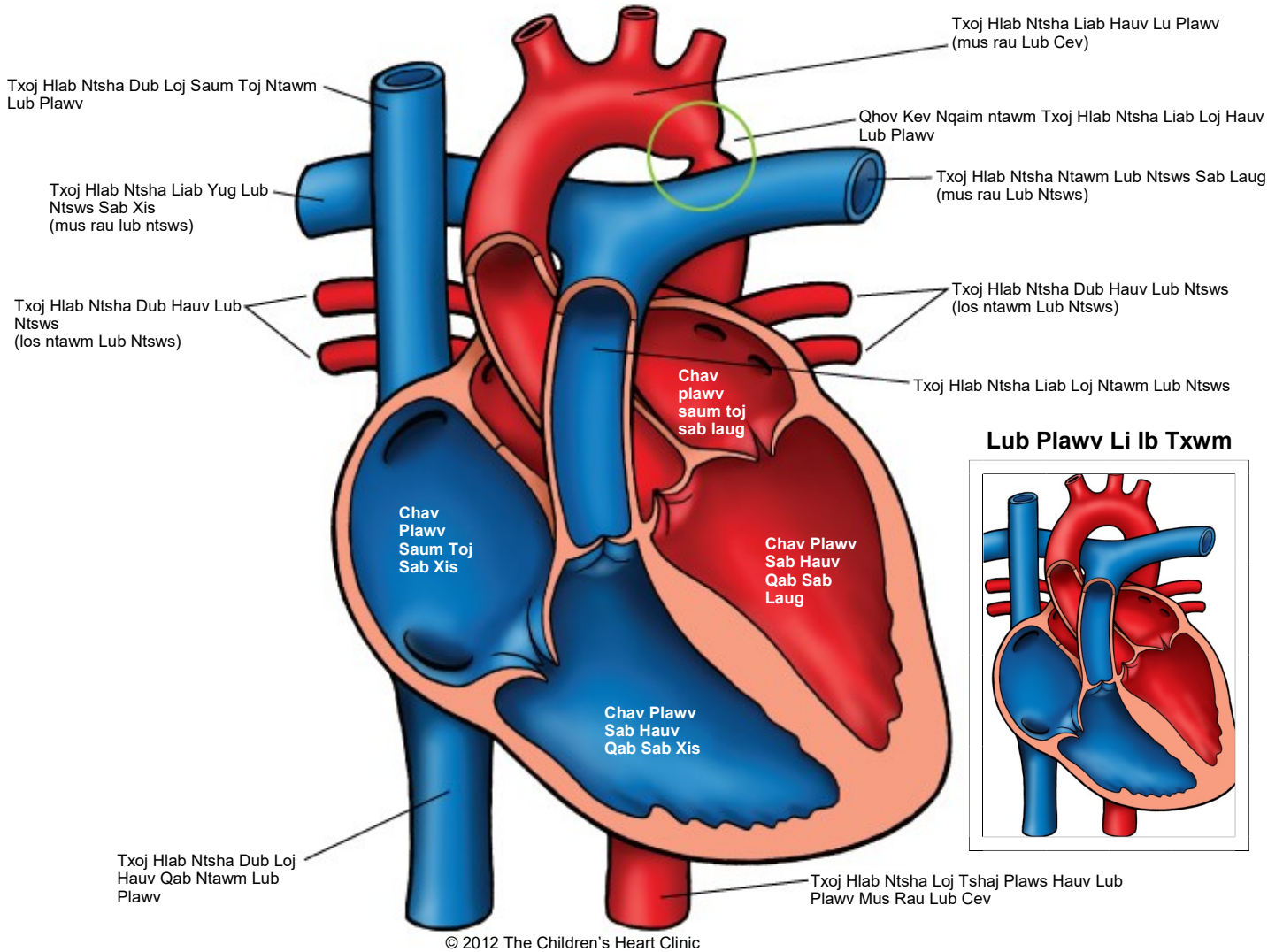


## Coarctation of the Aorta

Qhov Kev Nqaim ntawm Txoj Hlab Ntsha Liab Loj Hauv Lub Plawv



Cim tseg:

The Children's Heart Clinic 2530 Chicago Avenue S, Ste 500, Minneapolis, MN 55404  
612-813-8800 \* Toll Free: 1-800-938-0301 \* Fax: 612-813-8825  
Children's Hospital of Minnesota, 2525 Chicago Avenue S, Minneapolis, MN 55404

---

## Qhov Kev Nqaim ntawm Tsoj Hlab Ntsha Liab Loj Hauv Lub Plawv Coarctation of the Aorta (CoA)

Coarctation of the aorta (Qhov kev nqaim ntawm tsoj hlab ntsha liab loj hauv lub plawv, CoA) hais txog qhov nqaim ntawm tsoj hlab ntsha liab loj hauv lub plawv. Qhov kev nqaim no tuaj yeem yog qhov sib cais los sis ntev ntu thiab sib txawv hauv qhov mob hnyav. CoA tshwm sim nyob rau hauv 8-10% ntawm tag nrho cov congenital lub plawv tsis xws luag thiab feem ntau txuam nrog rau lwm yam mob plawv xws li aortic hypoplasia, txawv txav ntawm daim thaiv qhib kaw ntawm tsoj hlab ntsha liab loj hauv lub plawv, ventricular septal defects (daim thaiv chav plawv sab hauv qab muaj kev thaiv kab mob qis, VSD), thiab qhov txawv txav ntawm daim thaiv qhib kaw hauv chav plawv sab laug. CoA feem ntau tshwm sim hauv cov txiv neej ntau dua li poj niam (qhov sib piv 2:1). 30% ntawm cov neeg mob muaj tus mob Turner's syndrome muaj CoA.

Hauv cov me nyuam mos *uas muaj cov tsos mob*, qhov qis ntawm cov hlab ntsha liab loj feem ntau muab los ntawm kev ntws ntawm cov ntshav ntawm sab xis mus rau sab laug hla ntawm cov hlab ntsha liab hauv lub cev thaum lub sij hawm cev xeeb tub thiab thaum yug los. Cov me nyuam mos liab uas muaj tsos mob feem ntau muaj qhov txawv txav ntawm lub plawv koom nrog thiab. Vim yog cov hla ntsha liab ductus kaw ntau teev rau ntau hnuv tom qab yug me nyuam, cov ntshav ntws mus rau lub cev thiaj tau txo qis. Hauv cov me nyuam mos *tsis muaj tsos mob* thiab cov me nyuam uas muaj CoA, qhov uas nqis ntawm tsoj hlab ntsha liab loj los sis muab los ntawm cov ntshav ntws los ntawm lub caj dab tsoj hlab ntsha liab loj thiab tsoj hlab ntsha liab ductus. Lwm yam kev txawv txav ntawm kev mob plawv tsis tshua muaj tshwm sim (tshwj tsis yog daim thaiv qhib kaw tsoj hlab ntsha liab loj hauv lub plawv khoob loj dua). Kev ntws ntawm cov ntshav txaus tuaj yeem tshwm sim ntawm tsoj hlab ntsha liab loj qhov yuav sib thooj thiab qhov tom ntsis.

### Kev Kuaj Lub Cev/Cov Tsos Mob:

- Cov me nyuam mos uas muaj tsos mob:
  - Kev noj zaub mov tsis zoo, qhov hnyav nce tsis zoo, lub plawv dhia ceev (ua pa nrawm), los sis cov sos mob ntawm kev poob siab (xim daj ntseg, tso zis tsis zoo, qhov ua kua qaub tshaj, mem tes ib puag ncig tsis muaj zog) loj hlob hauv thawj 6 lub lim tiam ntawm lub neej raws li cov hlab ntsha liab ductus kaw thiab ntshav ntws mus rau lub cev tau txais kev cuam tshuam.
  - Nyiam muaj ib lub suab nrov tawm los. Tej zaum yuav muaj lub suab yws nrov thawb tawm los uas tau hnov dhau ntawm precordium, txawm tias 50% ntawm cov neeg mob tsis muaj lus yws los xij.
- Cov me nyuam mos thiab cov me nyuam yaus tsis muaj tsos mob:
  - Mem tes nyob rau hauv tes taw theem hauv qab tsis muaj zog los sis ploj mus.
  - Kev loj hlob thiab kev loj hlob li ib txwm muaj yog qhov tseem ceeb.
  - Ntshav siab nyob rau hauv ob txhais ceg yog sib npaug los sis qis dua rau cov ntshav siab hauv txhais caj npab.
  - Cov ntshav siab ntawm txhais caj npab feem ntau yog nce siab (ntshav siab nce siab).
  - Tej zaum yuav muaj qhov zoo siab lub suab ntawm qhov chaw uas siab tshaj. Feem ntau yuav hnov lub suab yws nrov thawb tawm los ntawm tus ntug sab xis thiab nruab nrab sab laug sternal thiab kis mus rau sab tom qab.

### Kev Kuaj Mob:

- Kev xoo hluav taws xob X-ray lub hauv siab: Hauv cov me nyuam mos uas muaj tsos mob, keev pom xwm txheej lub plawv loj (lub plawv loj) thiab lub ntws o. Hauv cov me nyuam mos thiab me nyuam yaus tsis muaj tsos mob, qhov loj ntawm lub plawv feem ntau yog li ib txwm. Tej zaum yuav pom qhov nthuav dav ntawm tsoj hlab ntsha liab loj uas me mus rau loj.
- EKG: Right ventricular hypertrophy (Daim nqaij qhwv chav plawv sab xis nthuav loj, RVH) los sis right bundle branch block (qhov thaiv kev kuaj hluav taws xob ntawm lub plawv sab xis, RBBB) muaj nyob rau tus me nyuam yug tshiab. Cov me nyuam uas loj dua muaj left ventricular hypertrophy (daim nqaij qhwv chav plawv sab laug nthuav loj, LVH).
- Kev xoo hluav taws xob ntawm lub plawv: Kev kuaj mob.

### Kev Tswj Xyuas Kev Kho Mob/Kev Tu Mob:

- Yuav tsum tau soj ntsuam kab mob plawv tas mus li, tsis hais hom twg thiab lub sij hawm ntawm kev kho.

---

**Qhov Kev Nqaim ntawm Txoj Hlab Ntsha Liab Loj Hauv Lub Plawv**  
Coarctation of the Aorta (CoA)

Cov tsos mob:

- Kev kho nrog tshuaj Prostaglandin pib sai li sai tau ua kom txoj hlab ntsha ductus qhib.
- Kev lav rau kev kho phais raws li ib tus me nyuam yug tshiab (saib Kev Kho Qhov Nqaim).

Tsis muaj tsos mob:

- Kev tswj xyuas/tshuaj ntsuam xyuas ntshav siab
- Kev nthuav dav txoj hlab ntshav nrog lub zais pa, kev tso xov hlau, los sis kev phais kho (saib Kev Kho Qhov Nqaim).
- Cov kab mob hauv daim thaiv qhib kaw txoj hlab ntsha liab loj mob los ntawm cov npev thaws lias

**Cov Txiaj Ntsig Tau Los Ncuaj Sij Hawm Ntev:**

- Kev ntaus tus nqi kev ploj tuag <5%
- Qhov seem thaiv los sis cov hlab ntsha tawv tuaj yeem tshwm sim txog li 30% ntawm tag nrho cov me nyuam yaus tom qab phais nthauv dav txoj hlab ntsha nrog lub zais pa los sis kho nrog kev phais. Tus nqi rov qab tshwm sim yog qis dua tom qab kho nrog kev phais dua li tom qab kev phais nthuav dav txoj hlab ntsha nrog lub zais pa.
- Cov kab mob hauv daim thaiv qhib kaw txoj hlab ntsha liab loj mob los ntawm cov npev thaws lias kev tiv thaiv kab mob lub plawv av xej ua ntej cov txheej txheem kho hniav rau cov me nyuam yaus uas muaj qhov txawv txav los sis kev khub.
- Ntshav siab (ntshav siab nce siab) tuaj yeem tseem nyob tom qab kho, xav tau tshuaj los tswj.
- Kev cia siab hauv lub neej yog qhov li ib txwm tsis muaj qhov txawv txav ntawm lub plawv los sis lwm yam mob ua ke.